

# コスモス健康通信

## 網膜剥離 ～発見・治療が遅れると失明の危険性も！～

眼の構造はよくカメラに例えられます。どちらもレンズに入る光の量を調節し、ピントを合わせて像を写し出してくれます。目のしくみについて詳しく見てみましょう。

### 角膜（カメラのフィルターに相当）

黒目の前面を覆っている無色透明な膜で、光を取り入れます。コンタクトレンズを乗せる部分で、目の真正面にあるため、ケガや病気を起こしやすい所でもあります。

### 強膜（カメラのボディに相当）

角膜に続いている白目を覆っている膜で、眼球の後ろまで続いています。

### 虹彩（カメラのしぼりに相当）

2つの筋肉があり、瞳孔の大きさを調節させて光の量を調節します。光がたくさん入ると瞳孔を小さくし、暗い所では瞳孔を大きくします。日本人が黒目なのは、この虹彩に色素が多く茶褐色のためです。

### 水晶体（カメラのレンズに相当）

虹彩と瞳孔の裏にある、透明で弾力のある凸レンズです。毛様体という筋肉で水晶体の厚みを変えることで、網膜に像を結ぶように遠近の調節をします。遠くを見る時は水晶体が薄くなり、近くを見る時は水晶体が厚くなりピントが合います。老人性の白内障は、年齢と共にこの水晶体が白く濁ってくるために起こる視力障害のことをいいます。

### 硝子体（カメラの内部に相当）

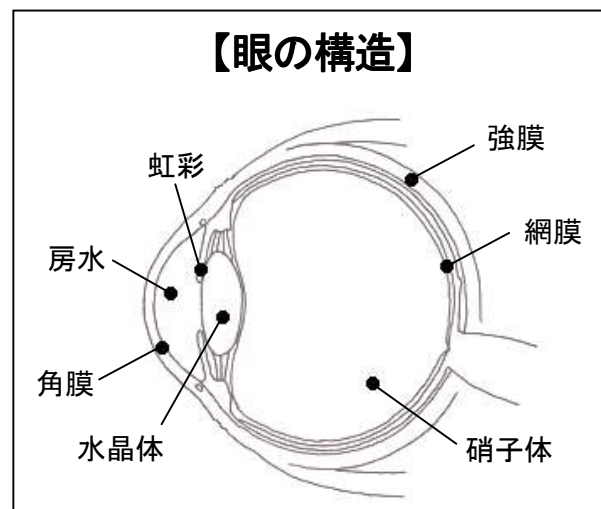
水晶体の後ろにあり、眼球の大部分を占める無色透明なゼリー状の組織です。眼球を球状に保つ働きをします。

### 網膜（カメラのフィルムに相当）

網膜は目に入ってきた像や色を電気信号に変え、視神経に伝えるとても重要な所です。その電気信号が脳へ伝わり物を見ることが出来ます。糖尿病や高血圧症、動脈硬化などの血管に影響が出る病気では、網膜の血管にも異常をみることが多いため 眼底検査を受けることが大切です。

### 房水

角膜と硝子体の間の空間を満たす液体です。房水の循環が正常で一定の量を保つことで、正常な眼圧を維持できます。何らかの原因でこの房水の量が多くなり、眼圧が高くなるため視神経に影響を及ぼし視野が欠けてくるなどの症状が現れることを緑内障と言います。



## 網膜剥離におけるQ & A

網膜剥離は、治療せず放置しておけば、失明する可能性の高い疾患です。  
そこで、今回は網膜剥離についてお伺いしました。



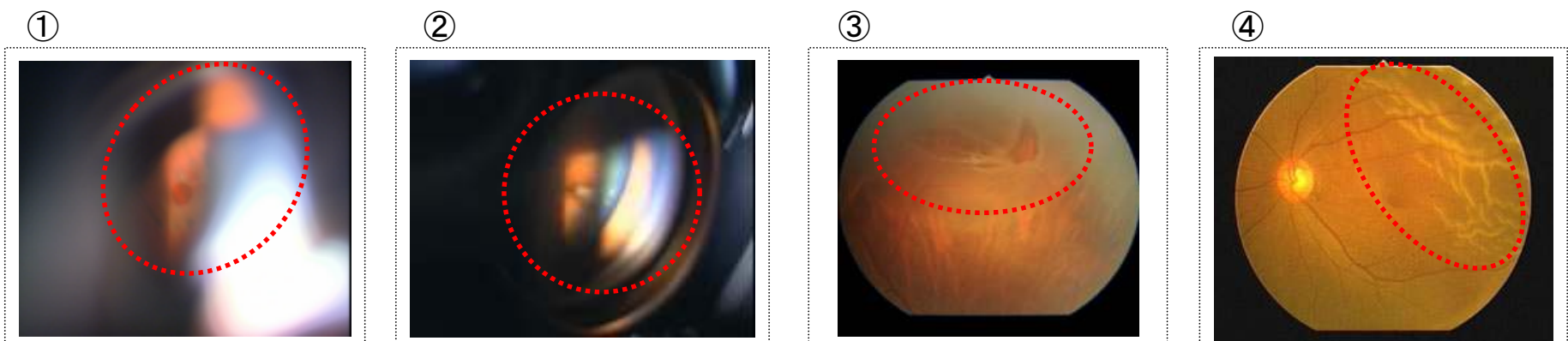
### Q. なぜ網膜剥離になるの？

一般的な裂孔原性網膜剥離の場合、網膜と硝子体の癒着部に牽引が生じたり、網膜が薄くなったりして網膜にあな(孔)が開いてしまい、目の中にある水がそのあな(孔)を通過して網膜の下に入り込むことで、網膜が剥がれていきます。

### Q. 自覚症状は？

網膜剥離の一步手前の網膜にあな(孔)があいた段階では、糸くずや虫のようなものが浮かんで見える飛蚊症、光って見えるとか、流れ星のように見える光視症などが挙げられます。  
網膜剥離になると、視野欠損や視力低下などの症状が出てきます。自覚症状のない場合もあります。

### 【眼底の様子】



- ①円型の網膜のあな(孔)。
- ②ハート型を横にしたような網膜のあな(孔)。
- ③赤橙色を呈して逆への字に見える部分が、網膜のあな(孔)です。あな(孔)のまわりの網膜は剥がれて灰白色を呈しています。
- ④白く波打って見える部分は、剥がれている網膜です。

### Q. 眼底検査とは？

眼底検査は、眼底のようすを観察するものです。瞳を拡げる目薬を点眼した後に行う散瞳下の眼底検査は大切です。個人差がありますが、点眼後4~5時間は、ぼーとして見えたり、まぶしかったりします。

### Q. 治療方法は？

前段階の裂孔の場合は、多くは網膜光凝固(レーザー治療)で対処できますが、網膜剥離になると多くは手術が必要です。白内障が進行している場合、レーザー治療が困難な場合があります。  
眼底の中央の大切な部位の網膜が、いったん剥離すると、手術を行っても、視力の回復は難しくなります。